Lane Medical Library

Über

# Darmobstruction

## durch Gallensteine.

## Inaugural-Dissertation

zur

**Erlangung der Doctorwürde**

in der

**Medicin, Chirurgie und Geburtshülfe**

welche

**nebst beigefügten Thesen**

mit Zustimmung der Hohen Medicinischen Facultät der Universität Greifswald

am

Montag, den 25. Februar 1889

Vormittags 11 Uhr

öffentlich verteidigen wird

**Ignaz von Tempski**

pract. Arzt aus Westpreussen.

Opponenten:

Br. Wisocki, pract. Arzt.
St. Koplinski, cand. med.

**Greifswald.**
Druck von Julius Abel.
1889.

I
8 Leg 06

Acad. d. Wiss. Wien 26 / 1900

Seinen teuren Eltern

in Liebe und Dankbarkeit

gewidmet

vom

Verfasser.

Ausserordentlich zahlreich und mannigfach sind die Ursachen des Darmverschlusses, der unter dem für alle Arten im Allgemeinen gemeinsamen Bilde des Ileus verläuft.

Von verschiedenen Principien ausgehend, suchte man eine möglichst erschöpfende und übersichtliche Einteilung der Ursachen aufzustellen; so teilte man die Ileusfälle z. B. ein in angeborene und erworbene, oder nach dem klinischen Verlauf in akute und chronische. Den Bestrebungen der Neuzeit aber, die Krankheiten möglichst auf pathologisch-anatomischer Basis zu klassifizieren, entspricht bis dahin am vollkommensten die von Prof. Treves gegebene Einteilung, welche ich daher nach der Übersetzung von Dr. Pollack anführe:

1. Incarceration durch Bänder oder Öffnungen,
2. Volvulus,
3. Intussusception,
4. Stricturen,
5. Compression durch Neoplasmen in und ausserhalb des Darmes,
6. Obstruction durch Gallensteine und Fremdkörper,
7. Obstruction durch Darmsteine,
8. durch Fäkalmassen.

Die in die sechste Kategorie aufgenommenen Gallensteine sind gewissermassen Fremdkörper, welche von ihrem Entstehungsorte, der Gallenblase, seltener der Leber und den Gallengängen in den Darm gelangen. Unter noch nicht endgültig aufgeklärten, abnormen Verhältnissen der Gallensecretion kommt er zu einer Ausscheidung der in der Galle gelösten Bestandteile, namentlich des Cholestearins, des Pigmentkalkes und des cholsauren Kalkes. Das Lösungsmittel des Cholestearins und des Gallenfarbstoffes ist das gallensaure Natron. In einem Missverhältnis also der gelösten Substanzen und des Lösungsmittels liegt hauptsächlich der Grund für die Ausscheidung der Gallenconcremente. Die Praecipitate werden aber unter normalen Verhältnissen ohne Beschwerden mit dem Gallenstrome entleert. Erst ein behinderter Abfluss der Galle, oder eine längere Stagnation derselben führt zur Bildung von Concrementen, welche von dem mit blossem Auge kaum sichtbaren Gallensand oder — gries bis zu Tauben- — oder Hühnerei grossen Steinen anwachsen. Kleine Steine, deren grösster Durchmesser in keinem wesentlichen Missverständnis zu dem Lumen der Ausführungsgänge und besonders des engsten und rigidesten Teiles, des Diverticulum Vateri stehen, also nicht mehr als 3 mm messen, wandern symptomlos in den Darm. Grössere Steine können nur mit Mühe den engen Weg passieren und verursachen das bekannte Bild der Cholelithiasis, der Gallensteinkolik. Steine endlich, welche die Grösse von ca. 7 mm übersteigen, werden meistens nicht mehr auf natürlichem Wege in den Darm entleert. Sie verbleiben entweder lange Zeit in der

Gallenblase, oder bahnen sich durch entzündliche und ulcerative Prozesse einen widernatürlichen Weg in die Bauchhöhle, den Darm, den Magen, die Harnblase oder durch die Bauchdecken direct nach aussen. Während die kleinen Gallensteine leicht mit den Faeces per anum entleert werden, und nur in ganz seltenen Fällen durch Eindringen in den processus vermiformis zu gefährlichen Complicationen Anlass geben, haben grosse und eckige Steine in nicht seltenen Fällen zu schwerem und oft letal endendem Darmverschluss geführt. Diese Art des Darmverschlusses durch Gallensteine verdient deshalb ein besonderes Interesse, weil sie im Leben öfters vorzukommen scheint, also allgemein angenommen wird. Eine grosse Anzahl mag unter falscher Diagnose, welche immerhin noch grosse Schwierigkeiten bietet, behandelt worden sein. Diese Ansicht stützen die Untersuchungen Fiedler's, welcher bei den im Dresdener Stadtkrankenhaus secierten Leichen über 7 % Gallensteine fand, und ausserdem die Thatsache, dass die Anzahl der in den letzten 10 Jahren publicierten Ileusfälle bedeutend gewachsen ist, seitdem man auf diese Art des Darmverschlusses mehr aufmerksam geworden ist. Leichtenstern hat bis zum Jahre 1878 33 Fälle gesammelt. In der Literatur des letzten Decenniums, so weit sie mir zugänglich war, habe ich 8 Fälle gefunden, welche ich nebst einem in vieler Beziehung interessanten Fall aus der Greifswalder Universitätsklinik anzuführen mir erlaube.

### 1. Fall.

Frau Schwarz, 67 Jahre alt, aus Gützkow, erkrankte am 25. Januar cr. an den Erscheinungen einer schweren

Darmobstruction. Es erfolgte weder Stuhl, noch Flatus. Sehr bald stellte sich copiöses Erbrechen ein, das am 27. fäculent wurde. Ein am 28. hinzugezogener Arzt verordnete Laxantia, Oleum Ricini und Oleum Crotonis am Vormittag, und zum zweiten Mal am Nachmittag. Diese Behandlungsweise steigerte aber die Symptome und verschlimmerte den Allgemeinzustand der Patientin. Als auch am dritten Tage die Darmstenose andauerte, erhielt Patientin zwei Esslöffel metallisches Quecksilber. Auch dieses blieb erfolglos. Deshalb veranlasste der Arzt am Nachmittag die Überführung in die chirurgische Abteilung des hiesigen Universitätskrankenhauses.

Die gut genährte, kräftige Frau ist mässig collabiert und teilnahmslos. Sie antwortet nur auf lauteres Anreden. Die Herzthätigkeit ist gut, der Puls beschleunigt, aber voll und kräftig. In kurzen Intervallen werden fäculente Massen erbrochen. Das Abdomen ist mässig aufgetrieben und stark druckempfindlich. Durch die dünnen Bauchdecken bemerkt man die Contouren einiger stark geblähter Darmschlingen. Die Perkussion und Palpation ergeben keine Anhaltspunkte, es ist weder eine circumscripte Dämpfung, noch ein Tumor nachzuweisen; ebenso giebt die Exploratio per vaginam et anum negative Resultate. Die zugänglichen Bruchpforten sind frei. Die Atmung ist leicht beschleunigt und etwas oberflächlich, die Temperatur 36,2 $^0$ C. Mit der Magensonde wurde ca. 1 Liter kothriger Flüssigkeit entleert und der Magen ausgespült.

Obgleich die Anamnese von der teilnahmslosen Patientin und mit Rücksicht auf den lebensgefährlichen Krankheits-

zustand nur unvollkommen aufgenommen werden konnte, so war es doch möglich, eine Wahrscheinlichkeitsdiagnose auf Obstruction durch ein Neoplasma oder Gallenstein zu stellen. Eine acute Einklemmung durch Bänder, Volvulus und Invagination konnte mit einiger Sicherheit ausgeschlossen werden, weil der locale Befund des Abdomen und der Allgemeinzustand der Patientin dem Bilde dieser Form der Darmobstruction nicht entsprach. Auf die nähere Begründung der Diagnose werde ich später eingehen.

Abends $9^1/_2$ Uhr führte Herr Prof. Helferich die Laparatomie aus unter Anwendung aller notwendigen Cautelen. — Die Bauchhöhle wird durch einen Schnitt vom Nabel bis zur Symphyse in der Linea alba eröffnet. In der Wunde erscheint der Dünndarm, welcher in seiner ganzen Ausdehnung gerötet, gleichmässig gebläht, wie gelähmt sich erweist, und träge peristaltische Bewegungen zeigt. Nach Auspackung des Darmes findet sich kurz oberhalb des Coecum ein harter Körper von unregelmässiger Gestalt, der vom Darme derart fest umschlossen ist, dass seine Unebenheiten deutlich sichtbar sind. Unterhalb des eingekeilten Körpers ist der Darm leer und contrahiert, und bis an diese Stelle reicht die gleichmässige Ausdehnung des Darmes. Die Wand der ausgestrichenen Dünndarmschlinge wird dem Mesenterialansatz gegenüber incidiert. Es kommt die frische Bruchfläche eines grossen Gallensteines zum Vorschein, dessen runde Kuppe dem Mesenterialansatz anliegt. Die Incisionswunde wird mit Lembert'schen Nähten geschlossen. Nach Lösung des absperrenden Gummischlauches lässt sich der Darminhalt

durch die genähte Stelle hindurch schieben, doch erfolgt spontan kein energisches Nachrücken des Darminhaltes von oben. Die grosse Bruchfläche des entfernten Steines lässt in ihm die Hälfte eines etwa hühnereigrossen Gallensteines erkennen. Desshalb wird nach der zweiten Hälfte sorgfältig gesucht. Doch weder in dem systematisch durchpalpierten Dünndarm, noch in der Gallenblase, welche infolge ausgedehnter Verwachsungen mit den Nachbarorganen überhaupt nicht fühlbar ist, wird die andere Hälfte gefunden. Die Serosa der geblähten Dünndarmschlingen ist nicht normal feucht, glatt und glänzend, sondern besonders in den oberen Partien des Darmes getrübt. Die Darmschlingen waren bis auf dem Moment des Auspackens innerhalb der Bauchhöhle. So weit sie bloss lagen, wurden sie mit warmen, in Kochsalzlösung getränkten Compressen bedeckt gehalten. Naht des Peritoneums und der Bauchwand. Trockenverband. Die Operation dauerte ca. eine Stunde. Patientin erhielt darauf 20 gtt. Tinct. Opii simpl. und Eis.

Der Zustand der Patientin wurde nicht gebessert. Das Erbrechen dauerte fort, wenn es auch aufhörte, fäculent zu sein. Meteorismus und Druckempfindlichkeit der Abdomen wurden stärker. Patientin wurde am folgenden Tage sehr unruhig und warf sich trotz Zureden hin und her. Theelöffelweise eingeflösster Wein wird erbrochen. Das Sensorium blieb ziemlich ungetrübt. Nachts aber trat Somnelenz ein, rapide Abnahme der Herzkraft und stetiges Ansteigen der Temperatur. Dieselbe betrug am

30. I. 7 Uhr V. 36,1.

| | | | |
|---|---|---|---|
| | 4 Uhr | N. | 36,4. |
| 31. I. | 7 Uhr | V. | 37,6. |
| | 12 Uhr | V. | 38,1. |
| | 4 Uhr | N. | 39,5. |

Unter beständiger Zunahme der Symptome, besonders der Herzinsufficienz erfolgte der exitus letalis 43 Stunden nach der Operation und 7 Tage nach dem Beginn des Leidens.

Die von Prof. Grawitz ausgeführte Section ergab nach Eröffnung der Abdominalhöhle, dass die Darmschlingen an den Nahtstellen der Bauchwunde etwas festgeklebt waren. Die Serosa der stark ausgedehnten Dünndarmschlingen war von dunkelgrauroter Farbe, getrübt und mit einem zarten, fibrinösen Belag bedeckt. Zwischen 35 und 40 ctm. oberhalb der Baubinischen Klappe befindet sich eine in der Längsrichtung verlaufende und dem Mesenterialansatz gegenüberliegende Incisionswunde, welche durch Nähte geschlossen ist. An derselben sind keine Erscheinungen von Entzündung nachweisbar. Ungefähr 30 cm. oberhalb dieser Stelle gehen die geblähten Dünndarmschlingen allmählig über in den engen, contrahierten und leeren unteren Teil. Die untere Fläche der Leber erweist sich durch breite, alte, bindegewebige Stränge und Membranen so verwachsen mit dem Magen, Duodenum und dem Colon transversum, dass die genannten Organe im Zusammenhange heraus genommen werden müssen. Die Gallenblase ist durch das adhaerente Netz und die Darmparthieen vollständig verdeckt. Die Leber, deren Peritonealüberzug intact ist, hat eine braunrote Farbe. Auf ihrer

vorderen Fläche ist eine Schnürfurche angedeutet. Im Magen findet sich ein Theelöffel metallisches Quecksilber, ebensoviel auch im Duodenum in fein verteiltem Zustande. Unmittelbar unter dem Pylorus ragt die unregelmässige Bruchfläche eines grossen Gallensteines in das Lumen des Darmes hervor. Die Spitze des Steines, welche einen kleinen, knopfförmigen Höcker trägt, steckt in einer runden Öffnung von ca. 2 cm. Durchmesser. Man gelangt durch dieselbe in die stark geschrumpfte, verödete Gallenblase, deren Schleimhaut in eine derbe, serosaähnliche Haut umgewandelt ist. Unterhalb der Perforationsöffnung bemerkt man an normaler Stelle die Gallengangspapille, welche sich 1 cm. weit sondieren lässt. Die gefundenen Verhältnisse veranschaulicht die beigefügte Zeichnung: Aus der durch einen Schnitt eröffneten Gallenblase ragt in das Lumen des Duodenum, dessen vordere Wand abgetragen ist, der Gallenstein hervor. Seine Bruchfläche entspricht der im Dünndarm durch die Operation entfernten Hälfte. Die Oberfläche beider Steine ist glatt, fühlt sich fettig an und hat eine graugelbliche Farbe. Auf derselben werden ausser der oben beschriebenen, knopfförmigen Erhebung durch seichte Furchen kleinere und grössere, rundlich vorspringende Felder abgegrenzt, welche der Beschaffenheit der Gallenblaseninnenfläche entsprechen dürften. Die Bruchfläche ist von exquisit stralligem Gefüge und hat ein seidenglänzendes Aussehen. Ein grosses, braunes Centrum wird von einem 1 cm. breiten, graugelblichen Mantel umgeben. Tiefe und breite Risse und Spalte durchziehen den Stein. Die durch die Operation entfernte Hälfte hat an der Bruch-

fläche einen Umfang von 9 ctm., der Längsumfang beträgt 10 ctm., der Höhendurchmesser $4^1/_2$ ctm., und der Breitendurchmesser $3^1/_2$ ctm. Die zweite Hälfte ist in allen Maassen um $^1/_2$—1 ctm. kleiner. Das Gewicht ist in Anbetracht der Grösse gering, denn der ganze Stein wiegt nur 18,35 gr. Die charakterische Bruchfläche und das geringe Gewicht lernen zweifellos erkennen, dass der Stein in der Hauptmasse aus Cholestearin besteht, welchem besonders im Centrum eine nicht geringe Menge Pigment beigemischt ist. Im Iejunum und Ileum finden sich zahlreiche, zerstreute, kleine Quecksilberkugelchen. Etwa 1 m. unterhalb des Pylorus bemerkt man in der Darmschleimhaut neben kleineren Arrosionen drei, in circulärer Richtung verlaufende, 4 ctm. lange und 2 ctm. breite Geschwüre, welche in einem Abstande von 8—12 ctm. von einander stehen. Der Grund derselben wird von nekrotischem und faulig verfallenem Gewebe bedeckt. In dem obersten Ulcus geht die Nekrose bis auf die Serosa, die in der Umgebung einen starken, eitrig fibrinösen Belag zeigt. Im Rectum, eine geringe Menge schmierigen Kothes, die Mucosa graurot mit einem linsengrossen, gestielten Polypen. Die Nierenrinde ist etwas atrophisch, sonst normal. In beiden Lungen werden besonders in den Unterlappen zahlreiche, bronchopneumonische Heerde mit Hypostase gefunden.

2. Fall.

Dowse (Brit. med. Journal 1879) 63jähriger Mann leidet seit 6 Tagen an Ileus, 4 Tage vor der Operation starker Collaps-Laparotomie. Im Anfang des Jejunum wird ein Gallenstein gefunden, der durch die Enterotomie entfernt

wird. Die Darmwand ist so verdünnt und verändert, dass die angelegte Darmnaht nicht hält. Anus praeternaturalis. 20 Stunden nach der Operation erfolgt der exitus.

3. Fall.

Bryant (Brit. med. Journal 1879) Frau, 50 Jahre alt, erkrankte vor 3 Tagen an den Erscheinungen des Ileus. Die Laparotomie ergab eine frische Peritonitis und einen eingekeilten Gallenstein im Dünndarm. Tod nach acht Stunden.

4. Fall.

Holme Allen (The Lancet 1887) Mann von 57 Jahren leidet seit längerer Zeit an chronischer Obstipation. Im Juli 1886 erfolgte plötzlich Erbrechen, Schmerz im Epygastrium und rechten Hypochondrium und bald darauf Icterus. Nach vierwöchentlichem Krankenlager blieb ein Gefühl von Unbehagen im rechten Hypochondrium und Obstipation zurück. Am 13. September letzte Defäcation. Seitdem tägliches galliges Erbrechen, keine Flatus. Am 20. September Druckschmerz im Epigastrium, Erbrechen nicht fäculent, kein Meteorismus. 22. September trat fäculentes Erbrechen auf. Aus der Anamnese und dem eigentümlichen Verlauf wurde die Diagnose auf Gallensteinincarceration im Ileum gestellt. 29. September Operation. Ein unverschieblicher Gallenstein im Ileum wird durch die Enterotomie entfernt. Die Schleimhaut war verdickt und stark injiciert. Die Wunde wurde durch 12 Lembert'sche Nähte geschlossen. Der Schlauch hatte eine sehr tiefe Furche hinterlassen. Tod 25 Stunden nach der Operation. Keine Section. Der Stein hatte $3\,^{7}/_{8}$ Zoll Umfang, $1\,^{3}/_{4}$ Zoll Länge und 30 gr Gewicht.

### 5. Fall.

Taylor (The Lancet 1884) Mann von 66 Jahren, überstand im September 1883 eine schmerzhafte und fieberhafte Affection in der Lebergegend ohne Icterus. Am 11. Dez. 1884 trat plötzlich Nausea, Erbrechen und bald darauf Kotherbrechen auf. 36 Stunden nach Beginn des Leidens wurde die Laparotomie angeführt. Im unteren Drittel des Duodenum fand sich eine harte, unverschiebliche Masse. Es wurde ein Gallenstein entfernt, der 1 1/2 Zoll lang und 1 Zoll breit war. Am nächsten Tage erfolgte spontaner Stuhlgang, keine peritonitischen Symptome. Tod am 4. Tage nach der Operation an Collaps. Die Section ergab alte peritonitische Verwachsungen der Gallenblase mit dem Duodenum und eine ulcerative Communication beider.

### 6. Fall.

F. Lange (Amer. med. New. 1884) Frau, 60 Jahre alt, litt vor Jahresfrist an Gallensteinkoliken, darauf an Dyspepsie und chronischer Obstipation. 15. Januar traten nach dem Gebrauch von Drasticis heftige Schmerzen im Abdomen auf und 2 Tage später Erbrechen. Narcotica und Magenausspülungen hatten einen günstigen Erfolg. Bald zeigten sich peritonitische Symptome. Der Puls zählte 120—130 in der Minute, wurde schwach und fadenförmig. Die Laparotomie ergab eine frische Peritonitis, es entleerte sich trübes Serum, die Därme waren frisch verklebt. Aus dem Dünndarm wurde ein 3 ctm. langer und 2 1/2 ctm. breiter Gallenstein entfernt mit brauner, bröckliger Rinde und einem Cholestearinkern. Darm- und

Bauchnaht. Tod $8^1/_2$ Stunden nach der Operation an Peritonitis. Keine Sektion.

7. Fall.

Curveilhier (Bull. et mém. de la soc. de chirurg de Paris 1886) 55jährige Frau erkrankte am 12. Mai an den Symptomen des Ileus. In der linken Inguinalgegend fand man eine 4 ctm. lange Geschwulst. Es wurde die Herniotomie ausgeführt, doch fand man den Inguinalkanal leer. Am 13. Mai Kotherbrechen, kein Meteorismus, kein Schmerz, die regio epigastrica vorgewölbt. Es wurde die Diagnose auf Carcinom gestellt. Die Autopsie ergab eine breite, ulcerative Communication der Gallenblase mit dem Duodenum. Die Gallenblase enthielt 40 Steine verschiedener Grösse. Ein Stein von 4 ctm. Länge, $3^1/_5$ ctm. Breite und 18,05 gr. Gewicht obturierte den Dünndarm 3 m. oberhalb des Coecum. Im Magen wurden mehrere kleine Gallensteine gefunden. Keine Peritonitis.

8. Fall.

Arthur Janicson, (Brit med. Journal 1888) 36jähriger Mann leidet seit langer Zeit an gastrischen Störungen und vorübergehenden Icterusanfällen mit heftigen Schmerzen in der rechten Seite. Die Lebergegend schwoll an und zwei Tage später stellten sich Schmerzen in der Nabelgegend ein. Völlige Obstipation. Die vorgeschlagene Operation wird verweigert. Am 5. Tage erfolgt nach heftigen Schmerzanfällen eine copiöse Stuhlentleerung, in der zwei Bruchstücke eines grossen Gallensteines gefunden wurden. Genesung. —

Die nähere Betrachtung des ersten Falles bietet eine

ganze Reihe interessanter Punkte. Zunächst ist der Weg beachtenswert, auf welchem der Gallenstein in das Duodenum gelangt ist. In der neueren Zeit sind von verschiedenen Seiten auf Experimente und pathologisch-anatomische Befunde gestützte Einwände erhoben worden gegen die alte Lehre, dass die meisten Gallensteine auf dem natürlichen Wege durch die Gallengänge ausgestossen werden. Besonders Rokitansky ging so weit, dass er sogar Gallensteine von der Grösse eines Hühnereies die natürlichen Gallenwege passieren liess. Gegen diese Ansicht sprach sich Virchow aus im Jahre 1873 in einer Nachschrift zu einem in seinem Archiv von Dr. v. Dessauer publicierten Falle, und ganz besonders Fiedler in einem 1879 gehaltenen Vortrag über Gallensteine. An der Hand zahlreicher Präparate weist er zunächst hin auf die Häufigkeit einer ulcerativen Communication der Gallenblase mit dem Duodenum. Sehr oft ist die Öffnung wieder geschlossen und eine Narbe, welche leicht übersehen werden kann, bezeichnet ihre Stelle. Eine Betrachtung der anatomischen Verhältnisse lässt es auch von vornherein als unwahrscheinlich erscheinen, dass grössere Steine die engen Gallengänge passieren könnten. Das Lumen derselben misst ca. 3 mm. und ist ausserdem noch verengt durch die vorspringenden Valvulae Heisteri. Eine grosse vis a tergo ist ebenfalls nicht vorhanden, weil die Muskulatur der Gallenblase nur aus einzelnen längs- und querverlaufenden Muskelfasern besteht, und die ductus cysticus, hepaticus und choledochus der Muskulatur mit Ausnahme des Diverticulum Vateri vollständig entbehren. Ferner ist der Secretionsdruck der

Galle nur gering, ja so klein, dass er, wie Fiedler aufmerksam macht, nicht einmal ausreicht, um den Schleimpfropf bei Icterus catarrhalis zu entfernen, viel weniger einen grösseren Stein. Der Ductus choledochus zwar wird schon durch einen geringen Druck ausgedehnt, das Diverticulum Vateri aber, die starre, fibröse und muskulöse Papille, setzt sogar einem relativ starken Drucke einen energischen Widerstand entgegen. Viel leichter kann ein im Ductus choledochus eingekeilter Stein eine Drucknekrose und Ulceration der anliegenden Duodenalwand bewirken, zumal letztere oberhalb der Papille durch das von Schüppel beschriebene Schleimhautdivertikel oft nach dem Ductus choledochus hin vorgebuchtet und verdünnt ist. Gallensteine schliesslich, welche zu einer solchen Grösse angewachsen sind, dass sie das Darmlumen verschliessen können, sind ausnahmslos auf widernatürlichem Wege in den Darm gelangt. In der Litteratur findet sich kein verbürgter Fall, der das Gegenteil beweisen könnte.

Eine genaue Section hat immer eine abnorme Communication nachgewiesen. So hatte auch in unserem Falle der Stein als Fremdkörper durch seine Gegenwart einen Reiz auf die Schleimhaut der Gallenblase ausgeübt. Der Entzündungsreiz hatte sich dann auf den Peritonealüberzug fortgesetzt und zu ausgedehnten, peritonitischen Verwachsungen der Gallenblase mit den benachbarten Organen geführt. Dieser Umstand verhütete das lebensgefährliche Ereignis der Perforation des Steines in die Abdominalhöhle. Durch Druckgangrän und Ulceration bahnte sich der Gallenstein einen Weg durch die mit einander verwachsenen

Wände der Gallenblase und des Duodenums; dadurch entstand ein kurzer Kanal, in welchem der Stein so festgehalten wurde, dass die eine Hälfte in das Duodenum und die andere in die Gallenblase hineinragte. Der kleine, knopfförmige Vorsprung an der Spitze des Steines verhinderte sein Umlegen und Heraustreten in den Darm. Der Durchbruch des in das Lumen hineinragenden Steines wurde offenbar herbeigeführt durch die vorbeipassierenden Darmcontenta und durch die Peristaltik, welche durch das Hindernis energisch angeregt wurde. Ein Blick auf die Bruchfläche, welche von weiten und tiefen Spalten durchzogen ist, lässt erkennen, dass zum Zerbrechen des Steines keine grosse Kraftanstrengung erforderlich war. In der Litteratur finde ich nur ein Beispiel einer ähnlichen Spontanfractur eines Gallensteines im Darmlumen, und zwar in dem von Arthur Jamison veröffentlichten Falle (8. Fall), in welchem der eingekeilte Stein „gut festgehalten und zerbrochen“ wurde.

Was die Stelle anbetrifft, an welcher die Gallensteine in den Darm durchbrechen, so haben Leichtenstern und Murchison statistisch nachgewiesen, dass der Durchbruch sehr selten in den Magen, etwas häufiger in das Colon an der Flexura hepatica und in der überwiegenden Mehrzahl in das Duodenum, und zwar in der Regel am horizontalen Schenkel erfolgt. Nur die zu der letzteren Kategorie gehörenden Steine führen zu den schweren Formen des Darmverschlusses, während die in das Colon gelangenden Steine gewöhnlich in diesem weiten Darmabschnitt kein Hindernis mehr finden. Ausnahmsweise nur und unter bestimmten

ungünstigen Bedingungen, zu denen ein abnorm langer Mesenterialansatz der Flexura sigmoidea und Stricturen im Rectum gehören, werden die Steine an diesen Stellen aufgehalten. Dieser Darmverschluss aber endet trotz der heftigsten Schmerzen und hartnäckiger Obstipation in der Regel mit der spontanen Ausstossung des Hindernisses per anum. Fälle dieser Art teilt unter anderen Fiedler mit.

Bei weitem ungünstiger und lebensgefährlicher ist der Verschluss des Dünndarmes durch einen Gallenstein. Derselbe erfolgt entweder gleich im unteren horizontalen Schenkel des Duodenums, wie der von Taylor veröffentlichte Fall beweist, oder in der Regel oberhalb der Bauhinischen Klappe. Interessant ist die Thatsache, dass zuweilen sehr grosse Steine den Darmkanal selbst nach langen und hochgradigen Ileussymptomen glücklich und ohne nachteilige Folgen passieren, während oft verhältnismässig viel kleinere Steine zu letalem Darmverschluss Veranlassung geben. In dieser Hinsicht ist bemerkenswert ein von Dr. v. Dessauer in Virchow's Archiv 1873 mitgeteilter Fall. Eine Dame erkrankte an heftigen Schmerzen und Anschwellung in der Lebergegend. Bald darauf zeigte sich Icterus, der sich bis zum Icterus gravis steigerte. Nach einigen Tagen lokalisierten sich die Schmerzen in der Nabelgegend und es bildete sich eine zweifaustgrosse Geschwulst in der Coecalgegend. Nach 14 tägiger vollständiger Obstipation und 11 Tage anhaltendem Kothbrechen wurde mit reichlichen Faeces ein Gallenstein entleert, dessen grösster Umfang 9½ cm., dessen Höhe 6 cm und dessen Gewicht 7,5 gr. betrug. Der Stein war eiförmig und glatt und trug an

einem Ende eine spiegelnde Facette, welche die Gegenwart eines zweiten Steines in der Gallenblase und die Wiederholung des Krankheitsbildes vermuten liess. Zwei Tage später stellte sich in der That derselbe Symptomencomplex ein, und nach drei Tagen wurde ein noch grösserer Stein entleert, der $9^1/_2$ cm Umfang und 9 cm Höhe hatte, und dessen Gewicht 15 gr betrug. Auch dieser Stein hatte eine eirunde Form mit glatter Oberfläche. Die Behandlung bestand in der Darreichung grosser Dosen Opium, „um die circulären Muskelfasern der Darmwand ausser Function zu setzen und einer Einklemmung des Steines entgegenzuarbeiten." Es wurden bis 4 gr Opii puri in 24 Stunden verbraucht. Andere Autoren berichten sogar über den spontanen Abgang noch grösserer Concremente.

Betrachten wir die Grössenverhältnisse der in unserem Falle beschriebenen Hälfte des Gallensteines mit dem oben citierten, so finden wir, dass die Grösse beider nur wenig differiert. Es müssen also in den zu dauerndem Verschluss führenden Fällen besondere ungünstige Verhältnisse mitspielen, welche die Wanderung erschweren. Solche ungünstige Momente können zunächst liegen in der Beschaffenheit der Form und Oberfläche des Steines. Es ist leicht ersichtlich, dass ein conisch geformter, eirunder Stein mit glatter Oberfläche leichter hindurchgleiten wird, als ein eckiger, kantiger oder rauher und höckriger. Leider ist in den Krankengeschichten die Beschreibung nach dieser Richtung hin ungenau. Doch wird von den spontan entleerten Steinen fast immer berichtet, dass sie eirund und glatt gewesen seien. In unserem Falle ist die Wanderung

bedeutend ersehwert worden durch die unregelmässige Bruchfläche, auf welcher eine 2 cm hohe Zacke hervoragte, eine zweite lag daneben. Wie gross der Widerstand war, welchen der unebene Körper der Weiterbeförderung entgegensetzte, und wie energisch die Anstrengungen der Darmmuskulatur, um das Hindernis zu überwinden, beweisen die im Dünndarm gefundenen Erosionen und die beiden breiten tiefen Ulcerationen. Es ist auch nicht unwahrscheinlich, dass die Anwendung von grossen Dosen Olei Ricini et Crotonis die Peristaltik zum Äussersten steigerte. so dass der Stein von den ulcerierten Stellen, an denen er längere Zeit gesessen, befreit und noch eine Strecke nach unten getrieben wurde. Denn der Zustand der Schleimhaut an der Stelle, an welcher der Stein bei der Operation gefunden wurde, spricht dafür, dass er hier noch nicht lange verweilte. Schliesslich trug auch die von den Decubitusstellen ausgehende Peritonitis wesentlish dazu bei, den überreizten und erschöpften Darm vollständig lahm zu legen. Dieses Ereignis war um so ungünstiger, als die Passage immer schwieriger wird, je mehr sich der Stein dem Coecum nähert. Denn Leichtenstern macht darauf aufmerksam, dass das Ileum mit der Annäherung an das Coecum immer enger und in Folge der Verkürzung des Mesenteriums immer unbeweglicher wird. Ausserdem bewirkt der Stein durch Reizung der Schleimhaut eine starke, ringförmige Contraction des Darmes, welche neben der Paralyse des oberen Darmabschnittes eine unüberwindliche Fixation erzeugt.

Als zufällige Complicationen, welche die Einkeilung

der Gallensteine begünstigen können, sind zu erwähnen leichte Strikturen, Adhaesionen, Drehungen und Knickungen des Darmes. Einen interessanten Fall dieser Art hat Cohnheim in Virchows Archiv XXXVII veröffentlicht.

Eine hochbetagte Dame, welche vor einem Jahre an einer fieberhaften und sehr schmerzhaften Affection des rechten Hypochondriums gelitten hatte, erkrankte im März 1866 an einem schweren Ileus, dem sie nach 6 Tagen erlag. Die Section ergab, dass der Dünndarm stark aufgebläht war. Eine lange Dünndarmschlinge hing frei beweglich in das kleine Becken herab. Der zuführende Schenkel war weit und schwappend, während der abführende Schenkel sich als eng, contrahiert und leer erwies. An der tiefsten Stelle fand Cohnheim einen sehr schweren, höckrigen Pigmentstein von 4 cm Höhe und 3 cm Dicke. Offenbar hatte der Stein durch seine Schwere die Dünndarmschlinge in das kleine Becken herabgezogen und so geknickt, dass eine Weiterbeförderung unmöglich wurde.

Die differentielle Diagnose der verschiedenen Arten der Darmobstructionen ist in den letzten Jahrzehnten bedeutend gefördert durch die ausgezeichneten Arbeiten von Henriot, Leichtenstern, Treves u. a. Während man sich früher fast immer mit der Diagnose des Ileus begnügte und gegen denselben ohne Auswahl die empirischen Mittel anwendete, ist es jetzt möglich, in einzelnen, günstigen Fällen, die specielle Art des Darmverschlusses mit Sicherheit und in der Mehrzahl der Fälle mit grosser Wahrscheinlichkeit zu stellen. Eine genaue Erörterung der differentiell diagnostischen Symptome aller Arten von Darmverschluss lieg

nicht in dem Rahmen einer Dissertation. Bei der Besprechung der für den Verschluss durch Gallenstein charakteristischen Merkmale werde ich die eigentümlichen Symptome der hauptsächlichsten Arten wenigstens streifen. — Zunächst ist bis zu einem gewissen Grade das Alter und das Geschlecht zu berücksichtigen. Die Gallensteinbildung ist eine Krankheit des mittleren und hohen Lebensalters. Deshalb treten auch die Ileusfälle durch Gallensteinverschluss in dieser Zeit auf. Die jüngste Person, welche eine Darmobstruction durch Gallenstein hatte, war eine 27jährige Frau. Die Statistiken von Heine, Durand-Fardel und Fiedler haben ergeben, dass das Erkrankungsverhältnis des männlichen Geschlechts zum weiblichen sich ungefähr verhalte wie 2 : 3. Die grössere Häufigkeit beim weiblichen Geschlecht wird zum Teil der mehr sitzenden Lebensweise, zum Teil der Schwangerschaft zugeschrieben, welche durch Ausdehnung des schwangeren Uterus den Gallenabfluss behindere.

Bedeutend bestimmtere Anhaltspunkte giebt eine sorgfältige Anamnese. Doch kommt es nur zu oft vor, dass die collabierten und apathischen Patienten nicht gut examiniert werden können, während ihre Umgebung gewöhnlich nur ungenaue und unsichere Angaben zu geben vermag. Da der Durchbruch der Gallensteine nach peritonitischen Verwachsungen durch Ulceration erfolgt, so finden wir in einer Anzahl von Fällen die Angabe, dass vor kürzerer oder längerer Zeit peritonitische Symptome in der Lebergegend vorangegangen seien. Dass dieses Symptom nicht in allen Fällen vorhanden ist, liegt zum Teil daran, dass die chronischen, circumscripten Peritonitiden oft ganz

unbemerkt verlaufen, andererseits vom Arzt und Patienten verkannt werden. Fiedler liefert in seiner schon citierten Abhandlung über Gallensteine 6 Fälle, in denen nach Ablauf des Prozesses die Überzeugung gewonnen wurde, dass die vorhandenen Symptome auch für Gallensteinerkrankungen gedeutet werden konnten. Eigentliche Gallensteinkoliken werden durch die den Darm obtuvierenden Steine nicht erzeugt, weil sie eben die Gallengänge nicht passieren. Doch findet man in einer Anzahl von Fällen Cholelithiasis angegeben, welche sich leicht aus dem Umstand erklären lässt, dass bei vorhandener Disposition auch kleinere Steine gebildet werden. Und diese können dann durch die Gallengänge wandern und das charakterische Bild der Cholelithiasis hervorrufen. In dem von Curveilhier mitgeteilten Falle hätte ausser anderen Symptomen auch der Nachweis von Gallensteinen im Erbrochenen auf die richtige Diagnose geführt. Bei der Section fand man mehrere kleine Gallensteine im Magen.

Der eigentliche Verschluss durch die Gallensteine erfolgt entweder acut oder chronisch. Im ersteren Falle tritt nach geringen prodromalen Schmerzen und vorübergehender Obstipation plötzlich eine acute Obstruction ein. Der Schmerz ist in einzelnen Fällen so gewaltig, dass die Kranken sich auf dem Boden wälzen, in anderen dagegen sind nur geringe Schmerzensäusserungen vorhanden. Charakteristisch ist, dass der Collaps niemals so gross und rapid ist, wie bei Verschluss des Darmes durch Bänder, Schlitze und Volvulus. Der objective Befund nimmt je nach dem Sitze des Gallensteines eine verschiedene Gestalt an.

Ist der Stein im Duodenum oder Jejunum stecken geblieben, so erfolgt sehr bald Erbrechen sehr copiöser, galliger Massen. Das Erbrechen ist niemals fäculent, und nur ausnahmsweise fäcaloid. Das Abdomen ist eingezogen, nur im Epigastrium besteht Meteorismus. In den ersten Tagen gehen zuweilen noch Fäces und Flatus ab, dann aber folgt absolute Obstruction. Der Urin wird sehr spärlich, zuweilen herrscht völlige Anurie. Die Collapserscheinungen sind grösser, als bei tiefem Sitz des Hindernisses. Ein Tumor ist in diesen Fällen niemals weder durch die Perkussion, noch durch die Palpation nachzuweisen.

Wenn der Gallenstein das Ileum oberhalb der Coecalklappe abturiert, so tritt bald Erbrechen auf, das sich in 2—3 Tagen zum Kothbrechen steigert, ferner völlige Obstruction. Der Leib ist besonders im Meso- und Epigastrium aufgetrieben, während die Seiten entsprechend dem Verlauf des collabierten Dickdarmes eingesunken sind. In einzelnen Fällen ist ein circumscripter, schmerzhafter Tumor in der rechten Inguinalgegend vorhanden. Zuweilen lässt sich der Weg, welchen der Gallenstein nimmt, genau verfolgen. Es tritt zunächst eine schmerzhafte Anschwellung der Lebergegend ein, dann wird der Schmerz bei Gegenwart des Steines im Ileum in die Nabelgegend verlegt und schliesslich findet man Schmerz und Schwellung in der Coecalgegend. Ist der Stein dann durch die engste Stelle der Valvula Bauhini hindurchgewandert, so ändert sich plötzlich das Bild. Das Kothbrechen hört auf, das Allgemeinbefinden bessert sich mit einem Schlage und mit einer reichlichen Stuhlentleerung wird der Stein ausge-

stossen. Von der Intussusceptio ileo-coecalis, ileocolica oder colica unterscheidet sich die Gallensteinobstruction dadurch, dass bei der ersten Affection gewöhnlich Blut und Schleim abgeht, dass zuweilen per rectum das Intussusceptum gefühlt werden kann, und dass frische Invaginationen durch Wassereingiessungen oder Lufteinblasungen oft gehoben werden können. Die Unterscheidung des Volvulus der Flexura sigmoidea von Gallensteinobstructionen dieses Darmstückes ist sehr schwierig und oft unmöglich. Nach Leichtenstern führen die acuten Formen gewöhnlich in 5—6 Tagen zum Tode.

Die chronischen Formen verlaufen häufig unter dem Bilde von Darmstricturen. Es treten Indigestionserscheinungen auf; Erbrechen, Meteorismus und Obstipation wechseln ab mit Tagen vollkommenen Wohlbefindens. Besonders treten die oben genannten Erscheinungen nach jedem Excess im Essen und nach jeder reichlicheren Aufnahme unverdaulicher Speisen auf. Die Gallensteine werden entweder nach wochenlangen Leiden per anum entleert, oder sie geben eines Tages zu vollständiger Obstruction Anlass, wodurch dann das Bild der acuten Form entsteht mit allen charakteristischen Symptomen. Die Steine können sich auch einen Weg durch Ulceration in die Abdominalhöhle oder nach peritonitischen Verklebungen mit den Bauchdecken oder der Beckenorgane direkt oder indirekt nach aussen bahnen. Andere bilden den perityphlitischen ähnliche, abgekapselte Abscesse. Zuweilen liegen die Steine monatelang in falschen Divertikeln der Darmwand, bis sie durch eine energische, peristaltische Bewegung herausgeschleudert, das Lumen abturieren.

Peritonitische Symptome treten gewöhnlich viel später ein, als bei anderen Arten des Darmverschlusses z. B. durch Adhaesionen, Invaginationen, innere Hernien etc. Denn während bei diesen Formen durch mehr oder weniger plötzliches Abschneiden der Blutcirkulation zunächst eine circumscripte Peritonitis entsteht, welche durch lokale Druckempfindlichkeit erkannt wird, und an welche sich allmählich eine allgemeine Peritonitis anschliesst, erzeugt der eingeklemmte Gallenstein Decubitalgeschwüre der Schleimhaut. Zur Ausbildung derselben ist eine längere Zeit erforderlich und ferner werden sie selten so tief, dass sie, wie in unserem Falle, bis auf die Serosa reichen. In den meisten von mir citierten Fällen wird ausdrücklich hervorgehoben, dass das Peritoneum bei der Section gesund gefunden wurde. Nur in dem von F. Lange veröffentlichten Falle wurde bei der Eröffnung der Bauchhöhle eine frische Verklebung der Därme gefunden, deren Ursache wegen Verweigerung der Section nicht aufgeklärt werden konnte. Und in dem Falle Holme Allen ist es zweifelhaft, ob die Peritonitis nicht eine Folge der Operation war, denn er sagt, der Schlauch hatte eine sehr tiefe Furche hinterlassen. Die Patienten starben meistens an Inanitions- und Collapserscheinungen.

Von englischer Seite wurde empfohlen, für die Diagnose die Untersuchung mit langen Nadeln zu verwerten. Die Nadeln werden durch die Bauchdecken eingestossen, um den Gallenstein zu treffen. Diese Methode ist nicht zu empfehlen, weil sie unsicher und gefährlich ist. In einem Falle wurde die Nadel 150 Mal eingestochen, bis sie auf den Fremdkörper stiess. Wenn auch eine Anzahl von

Fällen ohne nachteilige Folgen in dieser Weise untersucht wurden, so ist es leicht möglich, dass sich die Stichöffnungen in den geblähten, paralytischen Darmwänden nicht schliessen und Darminhalt in die Bauchhöhle austreten lassen.

Mit Hülfe genauer Aufnahme und Verwertung aller anamnestischen Momente und eingehender Berücksichtigung der objectiven und subjectiven Symptome wird es wohl in den meisten Fällen von Ileus durch Gallensteine möglich sein, wenigstens mit grosser Wahrscheinlichkeit die Diagnose zu stellen.

Seitdem die Ätiologie des Ileus genauer erforscht ist und seitdem die Differentialdiagnose sicheren Boden gefasst hat, ist auch die Therapie rationeller und wirksamer geworden. Durch genaues Studium der pathologischen Anatomie der Ileusfälle hat man die Überzeugung gewonnen, dass die meisten Arten durch mechanischen Verschluss des Darmes erzeugt werden, und dass meist nur eine mechanische Hülfeleistung definitive Heilung bringen kann. Die ohne und durch expectative Therapie erzielten Heilungen betrafen sicherlich nur Formen von Kothstauung, leichten Invaginationen und ähnliche Fälle. Eine sicher nachgewiesene Heilung schwerer Fälle gehört zu den Ausnahmen. Ebenso ist die Anzahl der durch die medicamentöse Therapie geretteten Ileusfälle durch Gallensteine verschwindend klein zu der Zahl der letalen Fälle. Zwar hat auch die operative Therapie noch keine nennenswerten Erfolge auf diesem Gebiete zu verzeichnen, doch sind die Gründe für die Misserfolge nicht in dem operativen Eingriff selbst zu suchen. Der Schutz der Anti- und Asepsis

und die jetzt hoch entwickelte Operationstechnik haben der früher so gefürchteten Laparotomie und Enterotomie den gefahrvollen Charakter genommen. Die ungünstigen Resultate liegen vielmehr erstens in der Schwierigkeit der Diagnose und zweitens in dem hochgradigen Schwächezustand der Patienten, in dem sie zu der Operation gebracht werden. In den meisten Fällen wurde die Operation erst am 5.—6. Tage und noch später an oft schon moribunden Patienten ausgeführt, an denen der ganze gegen Ileus übliche Heilapparat vom Oleum Ricini und Crotonis bis zum metallischen Quecksilber versucht worden war. Dann sind gewöhnlich auch schon so tiefe decubitale Substanzverluste in dem Darm hervorgebracht, dass eine tötliche Peritonitis vorbereitet ist. In diesen Fällen kann auch nach glücklich entferntem Hindernis der tötliche Ausgang nicht abgewendet werden. Eine 2. Complication, welche schwere Störungen auch nach glücklicher Heilung hinterlässt, wird durch Narbenstricturen erzeugt, welche sich nach Heilung der durch eingekeilte Gallensteine erzeugten Decubitalgeschwüre ausbilden können. Einen Fall dieser Art berichtet Ward. In unserem Falle wäre der Erfolg auch dadurch gestört, dass durch das Nachrücken der zweiten aus ihrer fixierten Lage befreiten Hälfte eine neue Obstruktion erzeugt wurde.

Wird die Operation verweigert, so wäre wohl die rationellste Therapie, durch grosse Dosen Opium den durch den Fremdkörper gereizten Darm zu erschlaffen, ausserden durch Magenausspülungen das quälende Kothbrechen zu beseitigen und dem Patienten per clysma Nahrung zuzuführen. Mit dieser Behandlung sind in günstigen und besonders

chronischen Fällen Erfolge erzielt worden. So berichtet Sands, dass eine 40jährige Frau sogar nach vierwöchentlicher Obstipation und dreiwöchentlichem Kothbrechen einen Gallenstein von 7,5 cm Umfang entleerte. Bemerkenswert ist, dass Martin in einem Fall von Gallensteinobstruction den Abgang des Steines nach Anwendung der Massage erzielte. Wenn auch die expectative Therapie einige Erfolge aufzuweisen hat, so bleibt die Beseitigung des obturierenden Gallensteines immerhin dem Zufall überlassen. Während man die Herausbeförderung des Steines, dessen Grösse man nicht kennt, den unsicheren und unberechenbaren Kräften der Darmmuskulatur überlässt, wird durch zu langes Abwarten der richtige Augenblick für die Operation versäumt, und es bilden sich lebensgefährliche Complicationen aus.

Die Prognose der Ileusfälle durch Gallensteine wird erst dann wesentlich besser, wenn die Kräfte der Patienten nicht durch angreifende Kuren erschöpft werden, sondern wenn sie in den ersten Tagen bei noch gutem Allgemein- und Lokalzustand der einzig rationellen Therapie, der operativen Entfernung des Hindernisses sich unterziehen.

Zum Schluss sei es mir gestattet, meinem hochverehrten Lehrer, dem Herrn Professor Helferich für die gütige Überweisung des Themas und ihm, wie Herrn Professor Grawitz für die bereitwillige Unterstützung bei der Ausführung desselben meinen herzlichsten Dank auszusprechen.

# Lebenslauf.

Ignaz von Tempski, katholisch, Sohn des Gutsbesitzers August von Tempski und seiner Ehefrau Julie, geb. Lessnau, wurde am 18. Februar 1865 zu Damerkau, Kreis Neustadt, Westpr., geboren. Vom Jahre 1874 besuchte er das Königliche Gymnasium in Neustadt Westpr., das er Ostern 1884 mit dem Zeugnis der Reife verliess.

Um Medicin zu studieren, begab er sich nach Breslau und zum Wintersemester 1884/85 nach Greifswald. Im März 1886 bestand er das Physikum, im Januar 1889 das Staatsexamen und den 23. Februar cr. das Rigorosum.

Während seiner Studienzeit hat er die Vorlesungen und Curse folgender Herren Professoren und Docenten besucht:

In Breslau:

Born. F. Cohn. Joseph. Nehring.

In Greifswald.

Arndt. J. Budge. A. Budge. v. Feilitzsch. Grawitz. Gerstäcker. Helferich. Krabler. Landois. Limpricht. Loebker. Mosler. Peiper. Pernice. v. Preuschen. Rinne. Schirmer. Schulz. Strübing. Sommer. Solger.

Allen diesen verehrten Herren sage ich an dieser Stelle meinen herzlichsten Dank.

# Thesen.

*I.*

*Ileus ist frühzeitig operativ zu behandeln.*

*II.*

*Bei Hydrocele vaginalis ist die Punction und nachfolgende Injection absoluter Carbolsäure allen anderen Methoden vorzuziehen.*

*III.*

*Bei Coniunctivitis diphteritica ist die Anwendung des Argentum nitricum zu verwerfen.*

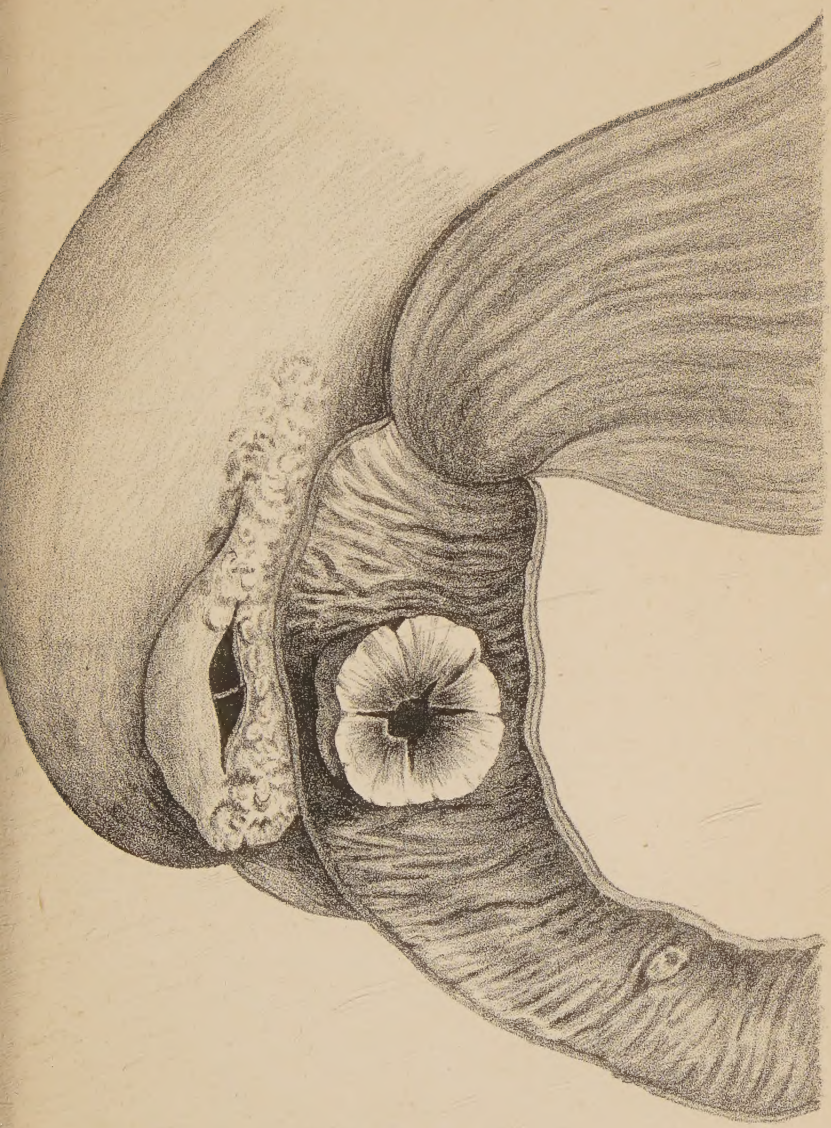

Lith. Anstalt von Julius Abel, Greifswald.